Lane Medical Library

Aus dem Patholog. Institut der Universität München
Direktor: Geheimer Med.-Rat Prof. Dr. Borst.

Über einen Fall von fast vollkommener Obliteration des ganzen Dickdarmes nach Ausschaltung

Inaugural-Dissertation

zur

Erlangung der Doktorwürde in der gesamten Medizin

verfaßt und einer Hohen
medizinischen Fakultät der

Bayer. Ludwig-Maximilians-Universität zu München

vorgelegt von

Jürgen Scheel
aus Brunsbüttelkoog i. Holstein

München 1928
Universitäts-Buchdruckerei von Dr. C. Wolf & Sohn

Aus dem Patholog. Institut der Universität München
Direktor: Geheimer Med.-Rat Prof. Dr. Borst.

Über einen Fall von fast vollkommener Obliteration des ganzen Dickdarmes nach Ausschaltung

Inaugural-Dissertation

zur

Erlangung der Doktorwürde in der gesamten Medizin

verfaßt und einer Hohen
medizinischen Fakultät der

Bayer. Ludwig-Maximilians-Universität zu München

vorgelegt von

Jürgen Scheel
aus Brunsbüttelkoog i. Holstein

München 1928
Universitäts-Buchdruckerei von Dr. C. Wolf & Sohn

Gedruckt mit Genehmigung der Medizinischen Fakultät
der Universität München
Referent: Geheimer Med.-Rat Prof. Dr. Borst.

Meinem Großvater

In der medizinischen Literatur finden sich häufig Beschreibungen von mehr oder weniger eng begrenzten Dickdarmstrikturen und -obliterationen. Sie wurden vor allem im Verlauf von spezifischen Infektionen, nach Incarcerationen oder nach operativen Eingriffen beobachtet.

Im Jahr 1911 fand Kaiserling in einer pathologischen Sammlung ein Präparat mit einer Darmobliteration, deren Bild in die bis dahin beschriebenen Fälle nicht hineinpaßte. Der Dickdarm war nach Anlegung eines Kunstafters wegen einer eitrig-ulcerösen Proktitis in großer Ausdehnung und zwar von der Flexura sigmoidea bis zum Anus zusammengefallen und völlig obliteriert. In neuerer Zeit entstanden mehrere Arbeiten über ähnliche Fälle, die vor allem vom klinischen Standpunkt betrachtet wurden. Mehrfach wurde der Wunsch nach genaueren, pathologisch-anatomischen Untersuchungen laut.

Im Nachfolgenden soll ein Fall aus dem Pathologischen Institut der Universität München beschrieben werden, bei dem ähnliche Darmveränderungen in ganz besonders ausgedehntem Maße angetroffen worden sind.

Es handelte sich um eine Frau, die im Alter von 54 Jahren 1912 zum erstenmal wegen „Darmbeschwerden“ in der Chirurgischen Universitätsklinik, München, behandelt wurde. In der Gegend des Mac Burney'schen Punktes, wurde ein Anus praeternaturalis angelegt. Genauere Angaben über die Art der damaligen Darmerkrankung konnten von der Patientin in der Zeit ihres späteren Klinikaufenthaltes nicht gemacht werden. Leider fehlen auch die früheren schriftlichen Unterlagen und es ist nur aus dem Operationsbuch die Eintragung „Anus iliacus“ zu entnehmen. Ein Oberarzt der Klinik, der die Kranke zur Zeit ihres ersten Klinikaufenthaltes gesehen hat, glaubt sich zu erinnern, daß damals wegen Stenosen (Lues? Dysenterie?) mehrmals das Rectum bougiert wurde. Doch sind diese Angaben nicht nachzuprüfen und daher mit Vorsicht zu bewerten.

Kurze Zeit nach der Entlassung aus der Klinik prolabierte der Darm im Bereich des Anus praeternaturalis. Da der vorgefallene Darm keine Beschwerden verursachte, ging die Patientin nicht zum Arzt, sondern verband sich täglich selber.

Im Oktober 1926, also 14 Jahre nach der Operation, traten Kreuzschmerzen auf, die in die Flanken ausstrahlten. Aus diesem Grunde suchte die nunmehr 68jährige Hilfsarbeitersfrau im Dezember 1926 die Klinik wieder auf. Der Anus praeternaturalis funktionierte gut. Am natürlichen After bestanden keine Beschwerden.

Aus dem Untersuchungsbefund der chirurgischen Universitätsklinik sind folgende Angaben erwähnenswert: Die Patientin war in reduziertem Kräftezustand. Das Fettpolster war gering. Das Gewicht betrug 48,5 kg bei einer Länge von 160 cm. In der rechten Unterbauchgegend fand sich in Höhe der Spina iliaca ant. sup. ein doppelläufiger Anus praeternaturalis. Der abführende Schenkel war in einer Ausdehnung von 15 cm prolabiert. Die Öffnung war nahezu obliteriert. Die Umgebung des Anus war stark vorgewölbt, der übrige Leib leicht aufgetrieben. Es bestanden keinerlei Druckschmerzen. Die Haut war nirgends entzündlich verändert.

Über der Lunge fanden sich rechts hinten unter der Spina scapulae bis zum Scapulawinkel Schallverkürzung, unreines In- und Exspirium und vereinzeltes Brummen.

Das Herz wies keine pathologischen Veränderungen auf. Am rechten Unterschenkel, nahezu in Wadenmitte, innen, fand sich eine handtellergroße, bräunlich verfärbte Hautstelle, die nicht schmerzte. Ein etwas kleinerer, ähnlich verfärbter Hautbezirk war über dem Malleolus internus.

Im Urin waren keine krankhaften Bestandteile.

Die Blutuntersuchung ergab: Erhöhung des Reststickstoffgehaltes auf 126,2 mg und einen Kochsalzgehalt von 580,0 mg pro 100 cm^3 Serum. Der Blutdruck betrug 140/80 mm Hg nach RR.

Da sich das Befinden der Patientin besserte, die Schmerzen nachließen und das Körpergewicht anstieg (von 48,5 auf 50,5 kg) wurde sie nach 20 Tagen in hausärztliche Behandlung entlassen.

Die Diagnose wurde damals auf inoperables Rectumcarcinom gestellt.

Die Besserung war nur eine vorübergehende. Bald nach der Entlassung traten wieder stärkere Schmerzen in der linken Unterbauchgegend auf, die von hier zum Kreuzbein ausstrahlten. Der Urin ging nur in kleinen Mengen ab und war stark blutig. Tagelang sollte die Urinsekretion sogar völlig versiegt gewesen sein, ohne daß sich wesentlicher Harndrang oder Blasenschmerzen bemerkbar machten. Aus dem Anus praeternaturalis sollte zu dieser Zeit dünne, helle Flüssigkeit gesickert sein.

Zwei Wochen nach der Entlassung erfolgte Wiederaufnahme. Es zeigte sich keine wesentliche Änderung des Allgemeinbefundes.

Bei der Untersuchung der Abdominalorgane wurde im Bereich der linken Unterbauchgegend eine Resistenz festgestellt. Aus dem oralen Schenkel des Kunstafters sickerte dünnflüssiges Sekret, das anfänglich mit Rücksicht auf das Fehlen von Urinentleerung aus der Blase für Urin gehalten wurde. (Durch zweimaliges Katheterisieren täglich wurde kein Tropfen Urin entleert). Ausgeprägte urämische Erscheinungen bestanden nicht. Auch der Blutdruck war nicht gestiegen.

Die rectale Untersuchung gestattete nur das Eindringen der Fingerkuppe. Der Finger stieß auf vollständige Stenose.

In den nächsten Tagen trat zunehmende Verschlechterung ein. Es bestand häufiges Erbrechen, dauernder Kopfschmerz und Benommenheit. Der Puls war irregulär und schnell. Urin war weiterhin nicht zu gewinnen. Gegen Abend des 10. Tages trat unter zunehmenden Erscheinungen der Urämie der Exitus ein.

Die am 12. Februar 1927 im Pathologischen Institut ausgeführte Obduktion (Obd. Prof. Groll) ergab folgenden Befund: In der Gegend des Mac Burney'schen Punktes befand sich eine zweifaustgroße Vorwölbung des Abdomens, die in ihrer Mitte einen fünfmarkstückgroßen Defekt der Haut zeigte, aus dem ein wurstförmiger, wie ein prolabiertes Darmstück aussehender,

etwa 3—4 cm dicker und 12 cm langer Bürzel hervorragte (Abb. I). Nach Eröffnung des Abdomens sah man die ganzen

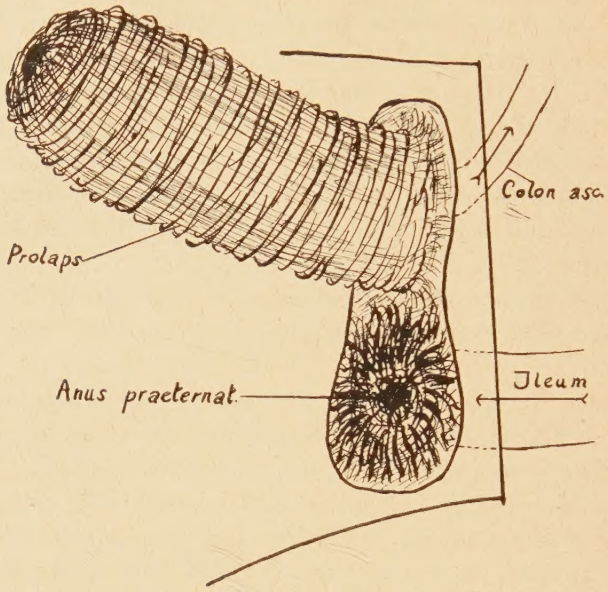

Abb. I.

Dünndarmschlingen mit dem Netz in eine Ausbuchtung der vorderen Bauchwand verlagert. Sie ließen sich ohne Schwierigkeit in die Bauchhöhle zurückbringen. Die Bauchhöhle selbst enthielt zunächst nur die oberste Schlinge des Jejunums, die nach rechts zog. Im übrigen fanden sich tumorartige Fettmassen, die der hinteren Bauchwand aufgelagert waren und sich in der Gegend des Sigmoids und dessen Übergang ins Rectum ganz besonders ausgebildet zeigten. Sie füllten hier fast das ganze Becken aus, so daß der Uterus plattgedrückt gegen die Symphyse und Blase verdrängt war. Uterus wie Ovarien und Tuben waren durch einige bindegewebige Spangen mit den Fettmassen verbunden. Bei genauerer Besichtigung erkannte man in diese mächtigen Fettmassen eingebettet und zu einem ganz dünnen, höchstens bleistiftdicken Strang um-

gewandelt, Colon ascendens und Quercolon. Von der Flexura coli sinistra ab wurden die Fettmassen so umfangreich, daß der ursprüngliche Darm nicht mehr zu erkennen war. Verfolgte man das als Colon ascendens angesprochene, strangförmige Gebilde dünndarmwärts, so gelangte man in den Bereich der Ausbuchtung der vorderen Bauchwand und erkannte einen kontinuierlichen Zusammenhang mit dem eingangs erwähnten prolabierten, wurstförmigen Gebilde (Abb. II). Nach

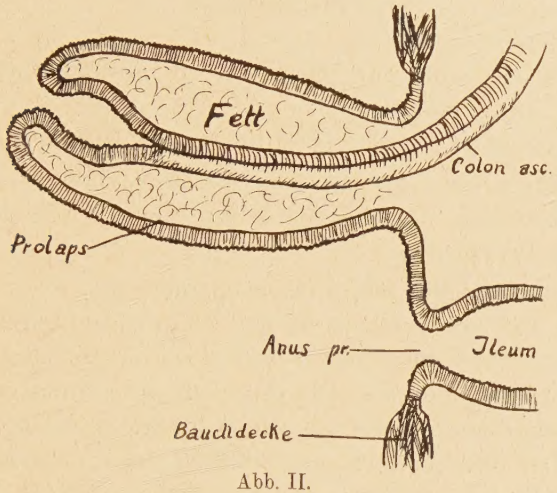

Abb. II.

Herausnahme der Bauchorgane zeigte sich, daß die unterste Ileumschlinge seitlich neben dem geschilderten Prolaps nach außen mündete. An der Spitze des Prolapses fand sich ebenfalls die Mündung eines Darmabschnittes. Von hier aus konnte man 15 cm weiter sondieren in das Colon ascendens. Dann konnten auch feine Sonden nicht mehr vordringen und beim Versuch des Aufschneidens ließ sich im Bereich des Colon ascendens kein Lumen mehr nachweisen. Vom Anus aus ließ sich das Lumen des Rectums nur 5 cm weit mit Sonden verfolgen. Dicht oberhalb des Anus bestand eine kleine Fistel zwischen Rectum und Vagina. Die Umgebung des Rectums war ebenfalls in mächtiges Fettgewebe umgewandelt, das ziem-

lich derb und mit dem Kreuzbein verlötet war und sich nur mit dem Messer lösen ließ.

Von den übrigen durch die Sektion erhobenen Veränderungen seien erwähnt im Bereich des Harnapparates:

Katarrhalische Cystitis,
eingeklemmte Ureterensteine beiderseits,
Hydronephrose und hydronephrotische Atrophie der Nieren.

Im Bereich des Respirationstraktus:

Seniles Emphysem,
Anschoppung und pneumonische Infiltration im linken Lungenunterlappen,
verkalkter Primärinfarkt im rechten Oberlappen.

Schließlich eine mäßige Atherosklerose, braune Atrophie des Herzmuskels, Atrophie der Leber, sowie fibröse Perihepatitis und Perisplenitis.

Zur Beschreibung des Anus praeternaturalis sei noch hinzugefügt, daß sich zwischen zu- und abführendem Darmschenkel eine breite Schleimhautbrücke befand, an der nichts von Vernarbung zu erkennen war. Der Processus vermiformis war nicht auffindbar. Es liegt deshalb die Vermutung nahe, daß der distale Teil des Coecums einschließlich des Processus vermiformis bei der Anlegung des Kunstafters entfernt und das Ileum im Zusammenhang mit dem Colon ascendens in die Bauchöffnung eingenäht wurde. Allerdings war die Valvula ileocoecalis Bauhini nicht mehr zu erkennen (Abb. III).

Es wurde an verschiedenen Stellen des Dickdarms Material zur Herstellung histologischer Präparate entnommen. Quer zur Verlaufsrichtung des Darmes wurden Schnitte angefertigt aus folgenden Abschnitten:

1. Colon ascendens (an 2 Stellen dicht oberhalb des Austritts aus dem Prolaps),
2. Flexura coli dextra,
3. Mitte des Colon transversum,
4. Flexura coli sinistra,

5. Colon descendens (aus dem Bereich des oberen, mittleren und unteren Drittels),

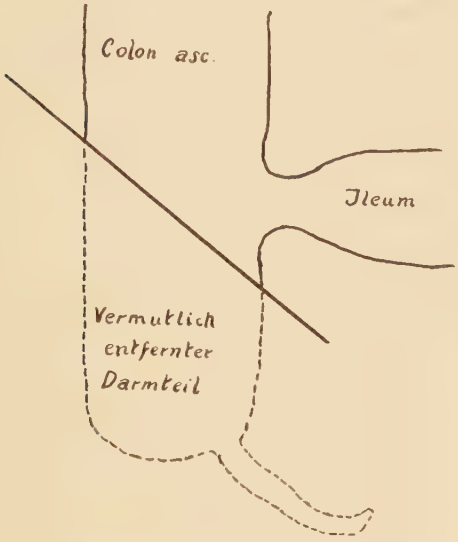

Abb. III.

6. Rectum (ca. 6 cm oberhalb der Analgegend),
7. ein Schnitt in Längsrichtung wurde hergestellt aus der Analgegend, die breit eröffnet war.

Mikroskopische Untersuchung.

Von sämtlichen Querschnitten zeigt nur der 2. Schnitt aus dem Colon ascendens noch ein winziges Lumen.

Es handelt sich um ein längsovales Gewebstück, das alle Wandschichten des Darmrohres erkennen läßt, jedoch wesentliche Modifikationen bezw. der Mengenverhältnisse der einzelnen Gewebsschichten aufweist. Das exzentrisch gelegene kreisrunde Lumen ist außerordentlich klein, mit verhältnismäßig dünner Schleimhautauskleidung und hochgradig vermehrtem submucösem Bindegewebe. Dieser umfangreiche Bindegewebskern ist allseitig von wechselnd dicker Muskulatur umschlossen. Nach auswärts von derselben liegt eine schmale

Schicht subserösen Gewebes, seröse Deckzellen fehlen. Die Schleimhaut wird begrenzt von einschichtigem, niedrigem Zylinderepithel. Die Epithelzellen sitzen einer dünnen Schicht hyalinen Bindegewebes auf, das sich nach van Gieson nicht typisch rot färbt, sondern eher einen gelblichen Farbton ähnlich der Muskulatur annimmt. Lieberkühn'sche Krypten sind nicht vorhanden. Die chronisch entzündlich infiltrierte Tunica propria enthält vorwiegend Lymphozyten, außerdem reichlich Fibroplasten. Ebenfalls von Zylinderepithel ausgekleidete kleine bläschenförmige Hohlräume (Ausstülpungen? Abschnürungen?) finden sich neben dem Hauptlumen. Die Muscularis mucosae ist unregelmäßig ausgebildet und nur stellenweise nachweisbar. An verschiedenen Stellen sind Ausläufer des stark entzündlichen, infiltrierten Gewebes der Tunica propria in das derbfaserige submucöse Bindegewebe hinaus verfolgbar, besonders an einer Stelle bemerkenswert strangförmig umschrieben. Die Submucosa besteht aus derbfaserigem, ziemlich kernarmem Bindegewebe und zeigt nur stellenweise kleine Zellanhäufungen. Sie enthält zwischen den ab und an verquollenen Bindegewebsfasern reichlich Fettgewebe und große z. T. dickwandige Gefäße, deren Intima keine krankhaften Veränderungen zeigt. Die Muskelschicht läßt reguläre Anordnung vermissen und ist von sehr verschiedener Stärke. Die normalerweise in Form der drei Taenien angelegte Längsmuskulatur läßt sich nur stellenweise von der Ringmuskulatur scharf abgrenzen. An zwei Stellen ist die Muskelschicht faltenartig eingezogen und zwar zu beiden Seiten des strangförmig umschriebenen Ausläufers der Tunica propria.

Der andere Schnitt aus dem Colon ascendens, der etwa 1 cm weiter oralwärts entnommen wurde, zeigt außer dem Fehlen des Lumens entsprechende Verhältnisse.

Drei weitere Präparate, die aus Flexura coli dextra, Mitte des Colon transversum und Flexura coli sinistra stammen, zeigen ebenfalls überhaupt kein Lumen und nirgends Reste von Schleimhaut. Die Schnitte aus dem Bereich der Flexuren sind linsenförmig, jener aus der Mitte des Colon transversum zeigt ovalen

Querschnitt. Der Muskelring ist ganz von Bindegewebe ausgefüllt. Dieses zeigt läppchenförmige Anordnung, ist von reichlichem Fettgewebe durchsetzt und enthält zahlreiche, zum Teil sehr dickwandige Gefäße. Die Gefäßwände sind stellenweise umgeben von verquollenem Bindegewebe. Ganz vereinzelt finden sich Herde zelliger Infiltration, bestehend aus Lymphozyten und vereinzelten Plasmazellen. Die Muskelschichten zeigen regelmäßige Anordnung. Die Längsmuskulatur liegt in kontinuierlicher Schicht der dickeren Ringmuskulatur auf; die Tänien hingegen sind nur stellenweise als Verdickungen zu erkennen. Die Muskelschichten sind durchzogen von zahlreichen, radiär verlaufenden Bindegewebs-Strängen. Einige durchbrechen sogar in breiter Schicht die Muskulatur und begleiten teilweise größere Gefäße. Zwischen Ring- und Längsmuskulatur erkennt man dem Plexus myentericus entsprechende, kleine Zellnester, gelegentlich mit Schnitten von Ganglienzellen. Nach außen folgt eine breite Schicht subserösen Fettgewebes. Serosazellen sind nicht nachweisbar.

Das Material zu den Schnitten von 3 Stellen aus dem Verlauf des Colon descendens und einer Stelle 6 cm oberhalb des Anus aus dem Rectum mußte aus den Fettmassen herauspräpariert werden. Mikroskopisch ergeben sich hier die größten Abweichungen von einem normalen Darmquerschnitt. An Stelle des Lumens findet sich auch hier ein Bindegewebskern, der im Vergleich zu den früheren Querschnitten sehr viel unregelmäßiger angeordnet ist und strahlige Fortsätze nach allen Seiten in die ebenfalls durchaus unregelmäßig gebaute Muskulatur aussendet. Das Fettgewebe innerhalb des Muskelringes wird immer spärlicher und tritt fast ganz zurück zugunsten des Bindegewebes. Es finden sich im Bindegewebe viele kleine, dünnwandige Gefäße, während die größeren, dickwandigen mehr zurücktreten. Zellige Infiltration ist nur in geringem Grade vorhanden. Je dichter die Zellanhäufungen sind, um so ausschließlicher finden sich Lymphocyten, während sonst auch Plasmazellen nachweisbar sind. Zwischen Ring- und Längsmuskulatur die in jeder Richtung von Bindegewebe durchzogen werden, ist keine genaue Abgrenzung mehr möglich.

Die weitgehendsten Veränderungen zeigen sich an einem Präparat, das zwischen oberem und unterem Drittel dem Colon descendes entnommen wurde. Die Muskulatur ist sehr reduziert. Sie weist gar keine gesetzmäßige Anordnung mehr auf, und liegt streifenförmig im Fettgewebe, gruppiert um einen exzentrisch gelegenen, bindegewebigem Kern. Kleine isolierte Komplexe von Muskelgewebe finden sich zusammen mit größeren Gefäßen weit ab im Fettgewebe.

Wie ein aus der Analgegend stammender Längsschnitt zeigt, ist auch hier die Schleimhaut verlorengegangen. Das Lumen wird begrenzt durch außerordentlich zellreiches Granulationsgewebe, das sehr reich an Plasmazellen ist, aber auch polymorphkernige Leukozyten enthält. Die Muskulatur ist stark von Bindegewebe durchwachsen und z. T. in Bündel aufgespalten. Muskel- und Bindegewebe sind von kleinen Rundzellen und zahlreichen Plasmazellen in diffuser Weise infiltriert. Stellenweise finden sich größere und kleinere, jedoch scharf abgegrenzte Bezirke vorwiegend lymphozytärer Zellen zwischen Muskulatur und Bindegewebe, von denen aus die zelligen Infiltrate sich auch strangförmig ins umgebende Gewebe zwischen die Muskelbündel hineinverfolgen lassen. An manchen von diesen umschriebenen Herden lymphozytärer Zellen sind mehr oder weniger deutlich hellere, keimzentrenähnliche Bezirke unterscheidbar, wie sie manchmal bei chronischen Entzündungsvorgängen, besonders der Niere gefunden wurden (Jacoby [1]).

Zusammenfassend läßt sich also eine Obliteration fast des ganzen Dickdarms mit vollständigem Schwund aller Schleimhautschichten feststellen. An Stelle des früheren Lumens ist Bindegewebe getreten, das verschieden stark von Fettgewebe durchsetzt ist und allenthalben Reste chronischer Entzündung aufweist. Der Muskelschlauch ist bis zur Flexura coli sinistra regelmäßig ausgebildet, während weiter analwärts eine Unterscheidung in ringförmig und lang verlaufende Abschnitte nicht mehr durchführbar ist.

Wie eingangs erwähnt, wurden neuerdings ähnliche Fälle beschrieben, bei denen die Veränderungen aber nicht so um-

fangreich und hochgradig waren. In der älteren Literatur finden sich zwar verschiedentlich Angaben über eng umschriebene Obliterationen an Operationswunden (Kaufmann[2], Braune[3], Jenckel[4], Ssaposhkow[5]) jedoch nur ein einziger Hinweis auf einen ähnlichen, von Kaufmann zitierten Fall (von Bégin 1832 in Paris beobachtet und von Dupuytren[6] beschrieben).

Bei einem 80jährigen Greis bestand länger als 40 Jahre ein Anus praeternaturalis, der aus nicht bekannter Ursache angelegt war. Bei der Obduktion ergab sich, daß die Mündung des aboralen Schenkels fehlte. Das untere Darmende verlief als weißer, solider Strang von der Größe einer „gewöhnlichen Feder" gegen die linke Niere, von da ab leicht gewunden zum Rectum, gegen letzteres hin an Dicke zunehmend und weniger konsistent erscheinend. Der untere Teil war frei und enthielt weißlichen Schleim. Vom Anus praeternaturalis ab waren 6—8 Zoll vollständig obliteriert.

Etwas näher soll auf einen von Kaiserling[7] beschriebenen Fall mit weitgehender Analogie zu unserem Befunde eingegangen werden. Es handelt sich in Kaiserlings Bericht um eine Frau, die mit 33 Jahren im Krankenhaus wegen eitrigen Ausflusses aus dem Mastdarm behandelt wurde. Nach ihrer Entlassung bestanden weiterhin Rectalbeschwerden. Fünf Jahre später wurde wegen „Hämorrhoidalbeschwerden" ein Anus praeternaturalis links angelegt. Kaiserling schloß nachträglich aus den Krankheitserscheinungen auf eine eitrig-ulceröse Proktitis. Nach weiterhin 9 Jahren suchte die Patientin zum dritten Male das Krankenhaus auf wegen starker Abmagerung. Am Anus waren Hämorrhoidalknoten, der After war verschlossen, im Rectum fühlte man undefinierbare, knotige Massen. Die Wahrscheinlichkeitsdiagnose lautete Rectumkrebs. Die Patientin starb nach dem Auftreten von Inanitionsdelirien.

Bei der Sektion zeigte sich, daß der Anus praeternaturalis an der Flexura sigmoidea angelegt war. Unterhalb desselben war der Darm vollständig obliteriert und bildete einen kleinfingerdicken, soliden fibrösen Strang. Ebenso war der Mastdarm an der Analstelle völlig verschlossen, umgeben von

Hämorrhoiden. Der Querschnitt des Darmrestes unter dem Anus praeternaturalis zeigte etwa 12 : 7 bis 11 : 4 mm im Durchmesser. Merkwürdiges Verhalten wies das periproktale Fettgewebe auf. Es bildete eine oval kompakte Masse und hatte 3 cm oberhalb des Anus 9 : 5, bei Beginn des Rectums 5,5 : 3,5 cm Durchmesser. Auch oberhalb des Rectums und des S-Romanum mit Ausnahme des peritonealen Teiles fanden sich größere Fettgewebsmassen. Diese als „kompensatorische Wucherung" des Fettgewebes gedeuteten Veränderungen waren schon zu Lebzeiten nachgewiesen worden und hatten nach dem Tastbefund ein Rectumcarcinom vorgetäuscht.

Bei der mikroskopischen Untersuchung stellte Kaiserling fest, daß ein Lumen nicht mehr vorhanden war, ebenso fehlte jeder Rest von Schleimhaut und Unterschleimhaut. An Stelle des Lumens fand sich grobfaseriges, hyalines, sklerotisches Bindegewebe und etwa bis zu $^1/_4$ Fettgewebe. In den inneren Wandabschnitten des Darmes fanden sich sehr zahlreiche Mastzellen und in geringerer Zahl Lymphozyten. Die Längsmuskulatur bildete statt der drei Taenien eine kontinuierliche Schicht. Die Ringmuskulatur war dicker. Beide Schichten waren kernreich. Durch die Muskellagen zogen breite Züge kollagenen Bindegewebes, meist größeren Gefäßen folgend. Auch der Plexus myenterius war zwischen den beiden Muskellagen deutlich sichtbar. An Stellen mit Serosaüberzug war die elastische Grenzlamelle gut erhalten und stark in halskrausenartige Wellen gefaltet. Bei der Gefäßuntersuchung ergaben sich vor allem Muscularis- und Adventitia-Verdickungen, ebenfalls Intimaverdickungen, die auf Peri-, Mes- und Endarteriitis und Phlebitis nicht spezifischer Natur zurückgeführt wurden.

Kaiserling ging bei Erwägung der Ursachen für die Obliteration aus von den drei Hauptformen der Rectalerkrankungen, „die nach Rotter zu Strikturen führen können", nämlich einfach chronische Entzündung, gonorrhoische und tertiär syphilitische Erkrankung. Für Syphilis und Gonorrhoe ergaben sich keine Anhaltspunkte, während die chronischen Entzündungsprozesse auf die erste Ursache hinzuweisen schienen. Statt der

Ausheilung obliterierte der Darm nach Anlegung des Anus praeternaturalis infolge Ausschaltung der Kotpassage.

Es handelte sich also bei Kaiserlings Fall um eine Obliteration des Dickdarms von einem am Sigmoid angelegten Kunstafter abwärts bis zum Anus. Es bestand eine eitrig-ulceröse Darmentzündung.

1926 erwähnt zum Busch[8] einen ähnlichen Fall in einer Arbeit „Zur Frage der Colitis ulcerosa". Bei einer Frau war wegen einer ulcerösen Colitis ein Anus praeternaturalis angelegt worden. Viele Jahre später zeigte sich bei der Sektion, daß der aborale Schenkel obliteriert und zu einem kleinfingerdicken Strang geworden war.

Ein weiterer Fall wurde 1927 von Fischer[9] beschrieben: Eine 57jährige Frau litt seit 20 Jahren an Durchfällen und Schmerzen bei der Stuhlentleerung. Am After waren zahlreiche Fisteln. Nach Anlegung einer Coecalfistel wurden Sigma, Rectum und Anus mit Fistelkranz exstirpiert, das Colon descendens in die Bauchwunde eingenäht. 6 Monate lang entleerte sich daraus reichlich Eiter. Nach einem Jahr wurden Colon descendens und transversum bis dicht an die Leberbiegung herausgenommen. Der kranke Darm war durch starke Fettbewachsung schwer zu finden und kaum kleinfingerdick. Bei der mikroskopischen Untersuchung stellte sich heraus, daß ein Lumen nur noch stellenweise vorhanden war. Statt dessen fand sich spärliches Granulationsgewebe bezw. narbiges Bindegewebe. Nirgends aber waren floride Entzündungsprozesse der Wand nachweisbar. Fischer rechnet den Fall „zur Gruppe der nicht ganz seltenen chronischen Colitis ulcerosa ohne nachweisbar akuten Beginn mit vieljährigem Verlauf".

Schließlich sind noch zwei Fälle von Eichenwald[10] erwähnenswert:

Bei einem 14jährigen Patienten, der an schleimig blutigen, diarrhoischen Stühlen litt, bei dem jedoch durch Proktoskopie keine Ulcera festgestellt werden konnten, wurde im Anfangsteil des Colon ascendens eine Colostomie ausgeführt. Eine jetzt eitrige Sekretion aus dem Rectum blieb bestehen. Es wurde

eine immer stärker werdende Verengerung des Rectums festgestellt. Als nach 12 Jahren der durch die Colostomie ausgeschaltete Dickdarm exstirpiert wurde, zeigte sich, daß nahezu der ganze Dickdarm in einen soliden Strang von ca. 0,75 cm Durchmesser verwandelt war. Die mikroskopische Untersuchung ergab, daß beide Muskelschichten gut erhalten waren. Das Lumen selbst war durch Bindegewebe verschlossen. In den zentralen Abschnitten desselben fanden sich Leukozytenanhäufungen peripher hingegen reichlich Fettgewebseinschlüsse. Das Bild glich vollständig den so häufig bei Obliterationen des Processus vermif. angetroffenen Veränderungen.

Bei einer weiteren Patientin (Alter nicht angegeben) wurde die Colostomie wegen einer „Colitis“ vorgenommen. Ein Jahr nach der Operation ging sie an Peritonitis zugrunde. Bei der Obduktion zeigte sich an einer Stelle des Dickdarms Obliteration ähnlich wie im vorigen Fall, wenn auch nur in geringer Ausdehnung. Die Entstehungsursache war nach Eichenwald offenbar ein ulceröser Prozeß.

So viel über die in der Literatur angegebenen, unseren Befunden mehr oder weniger ähnlichen Fälle.

Dem Verständnis dieser Vorgänge kommen wir näher, wenn wir uns auf Angaben von zum Busch beziehen, der eine mit weitgehender Ulceration des Dickdarms einhergehende Erkrankung, die Colitis ulcerosa, beschrieb und sie für ausgedehnte Strikturen und Obliterationen nach der Ausschaltung von Darmteilen verantwortlich macht. Nach seiner Ansicht hat die Erkrankung noch viel zu wenig Beachtung gefunden. Bei der Sektion der ganz akuten, in wenigen Tagen zum Tode führenden Fälle war der ganze Dickdarm von Schleimhaut entblößt, „wie mit dem Rasiermesser abgeschabt“. Kleine und große, tiefgreifende Geschwüre wurden bei Spätfällen gefunden, bisweilen auch Verdickung der Darmwand. Ätiologisch hat diese Erkrankung mit der Dysenterie nichts zu tun. Eine Anzahl von Fällen wurde bakteriologisch und serologisch genau durchuntersucht. Man fand weder einen Dysenterieerreger noch andere Mikroben, die für die Entstehung verantwortlich gemacht

werden konnten. Oft wurde Heilung erzielt durch Appendikostomie und Spülungen. Bei ganz schweren Fällen wurde ein Kunstafter angelegt. Durch die großen und tiefen Geschwüre fand starke Schrumpfung statt, weshalb der Verschluß des Kunstafters später nur sehr selten gelang.

Des Weiteren wurde über Veränderungen des Dickdarms bei Heilungsprozessen von Fischer ausführlicher berichtet. Nach ihm erfolgt die Verengerung des Darms bei der Ausheilung ausgedehnter Ulcera zum Teil auf Grund der narbigen Schrumpfung jedoch überwiegend als Folge einer „narbigen Erstarrung des durch entzündlichen Reiz kontrahierten Darmes". Dafür ist praktisch von besonderer Wichtigkeit der Unterschied zwischen dem durch Anus praeternaturalis von der Kotpassage ausgeschalteten und dem nicht ausgeschalteten Darm. In Ruhrdärmen, die nicht durch Bauchafter ausgeschaltet sind, ist Stenosierung sehr selten. Nach Ausschaltung fällt der Dehnungsfaktor im Wesentlichen fort. Absoluter Fortfall dieser Dehnung findet allerdings bei Ausschaltung durch Coecalanus nicht statt. Die großen Geschwürsflächen sondern eitrig-seröse Massen, die Schleimhautreste Schleim ab. Durch den regulären und den Bauchafter erfolgt von Zeit zu Zeit Entleerung. Wenn die gewisse Retention, die der Sphinkter ausübt, fortfällt, geht die Schrumpfung rascher von statten. Hat der Kranke die Darmschleimhaut restlos verloren, fehlt somit die Schleimproduktion, ist andererseits der Sphinkter ani fortgefallen, so muß Obliteration durch narbige Schrumpfung die notwendige Folge sein.

Überblickt man noch einmal die in der Literatur niedergelegten Fälle, so kann in jedem Falle aus Anamnese oder Befunde auf eine ulceröse Darmerkrankung geschlossen werden.

Es ist daher naheliegend, die vorliegende Darmveränderung unseres Falles ebenfalls unter diesem Gesichtspunkt zu betrachten. Da die früheren Krankenblätter nicht mehr vorhanden sind, geben Anamnese und damaliger Befund der chirurgischen Klinik zwar keine sicheren Anhaltspunkte für eine ulceröse Erkrankung des Darmes. Hinweise dieser Art gewinnen wir jedoch aus dem mikroskopischen Untersuchungsbefund. Hier spre-

chen vor allen Dingen die Unterbrechungen der Muskelschichte, sowie deren vollständige Desorganisation und Regellosigkeit (bes. im Colon descendens) für abgelaufene tiefgreifende Zerstörungsvorgänge im Darme. Des weiteren sind in den vollständig obliterierten Darmabschnitten auch Reste chronischer Entzündung nachgewiesen worden, die vorzugsweise in den das Lumen verschließenden Bindegewebsmassen lokalisiert sind. Endlich ließen sich starke chronisch entzündliche Prozesse erkennen im Bereiche des unteren Rectumabschnittes, der in einer Ausdehnung von etwa 5 cm noch nicht der Obliteration verfallen war. Dazu kommen noch Stenosierung des unteren Rectums und Fistelbildung zwischen Rectum und Vagina.

Diese Rectalveränderungen werden im allgemeinen als eine dem Rectum eigene Form der Erkrankung mit bestimmter Ätiologie geschildert. (Aschoff,[11] Kaufmann[12]). Als häufigste Ursache wird die Gonorrhoe angesehen. Auch die Lues lenkt in manchen Fällen Verdacht auf sich.

Für diese spezifischen Prozesse fanden sich im vorliegenden Fall keine Anhaltspunkte.

Die chronisch entzündlichen Prozesse und die Desorganisationen der Muskelschichte in den übrigen Dickdarmabschnitten einerseits, die Colon wie Rectum gleicherweise betreffende Obliteration andererseits legen es vielmehr nahe, an eine chronisch entzündliche, ulceröse Affektion unbekannter Ätiologie sowohl des Colons wie des Rectums zu denken.

Man könnte sich die Entwicklung des endgültigen Zustandes so erklären, daß bei der Ausschaltung des Dickdarms durch den Kunstafter vollständiger Schleimhautverlust in Colon und Rectum bestanden hatte oder wenigstens nicht genügend regenerationskräftiges Material mehr vorhanden war. Da der Hauptdehnungsfaktor nämlich die Kotpassage wegfiel, konnte der Darm kollabieren und sich wie Fischer beschrieb, durch entzündlichen Reiz stark verengen. Hierdurch war die Möglichkeit gegeben, daß sich dann zwischen den aneinandergelegten Darmwänden Synechien und schließlich Obliteration ausbildeten.

Die auffallende Vermehrung des Fettgewebes im Bereich der strangförmig obliterierten Darmabschnitte, die stellenweise an geschwulstartige Bilder erinnert, wurde außer in unserem Falle auch von Kaiserling und Fischer beobachtet. Kaiserling betrachtete sie als kompensatorische Wucherung. Es ist vielleicht außerdem noch an besondere Reize für die Fettgewebswucherung zu denken, da der Umfang der Fettmengen großenteils weit über das Maß eines normalen Darmumfangs hinausging und in der Bauchhöhle auch durch die verschieblichen Darmschlingen ein leichter Raumausgleich möglich erscheint. Als mitwirkend können vielleicht träger Stoffwechsel und veränderte Zirkulation durch Aufhebung der Funktion des ausgeschalteten Darmes angesehen werden. Die Fettmassen wurden auch trotz starker Abmagerung der Patientinnen nicht reduziert.

Erwähnt werden soll auch noch, daß die ausgedehnten Obliterationserscheinungen des Dickdarms in den meisten Fällen so auch hier bei Frauen beschrieben wurden.

Herrn Geheimrat Professor Dr. Borst bin ich zu Dank verpflichtet für die gütige Überlassung der Arbeit, ebenso Herrn Dr. Beck, dem Assistenten des Pathologischen Institutes, für die liebenswürdige Unterstützung.

Literatur.

1. Jacoby: Zeitschr. f. Urologie. 1927. Bd. 21, Heft 4.
2. Kaufmann: Deutsche Zeitschr. f. Chir. 1888. Bd. 28.
3. Braune: Virchows Archiv. 1860. Bd. 19.
4. Jenckel: Deutsche Zeitschr. f. Chir. 1907 Bd. 90.
5. Ssaposhkow: zitiert im Zentralbl. f. Chir. 51. Jahrg. 1924. Bd. II.
6. Dupuytren: Lecons orales de clin. chirurgicale. Paris 1832 p. 211, zitiert nach Kaufmann, Deutsche Zeitschr. f. Chir. 1907, Bd. 51, II.
7. Kaiserling: Charité-Ann. 1911. 35. Jahrg.
8. zum Busch: Münchener Med. Wochenschr. 1926.
9. Fischer: Archiv f. klin. Chir. 1927. Bd. 146, Heft 1.
10. Eichenwald: Archiv f. klin. Chir. 1928. Bd. 147, Heft 1.
11. Aschoff: Pathalogiscbe Anatomie. Herausgeg. v. Aschoff. 7. Aufl. 1928.
12. Kaufmann: Lehrb. der spez. path. Anat. 1922.

Lebenslauf.

Ich, Jürgen Scheel, wurde geboren den 2. Februar 1905 in Brunsbüttel (Holstein) als Sohn des Apothekenbesitzers Dr. Max Scheel.

Nach kurzem Besuch der Volksschule in Brunsbüttel kam ich auf die Mittelschule in Brunsbüttelkoog. Die letzten drei Schuljahre verbrachte ich in Flensburg auf der Oberrealschule I, wo ich das Reifezeugnis im Frühjahr 1923 erlangte.

Ich widmete mich darauf 4 Semester dem Studium der Medizin in Tübingen und bestand dort die ärztliche Vorprüfung im Frühjahr 1925. Später studierte ich 1 Semester in Kiel und 5 Semester in München. Das Staatsexamen bestand ich in München am 21. Juni 1928.